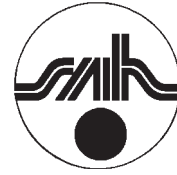

Plasmocitoma óseo solitario

Julieta S. Gil, Sandra A. Rubbo, María M. Bolognani,
Victoria M. Canessa, Luis F. Pintos



IMAGEN

Servicio de Hematología y Medicina
Transfusional H.I.G.A "San Roque" Gonnet

e-mail: giljuliet@gmail.com

Fecha de recepción: 15-04-2011
Fecha de aprobación: 27-04-2011

HEMATOLOGIA, Vol. 15 N° 1: 15
Enero-Marzo, 2011

Se presenta la imagen de un paciente varón de 39 años derivado al Servicio de Hematología por el Departamento de Neurología a raíz del informe del estudio histopatológico.

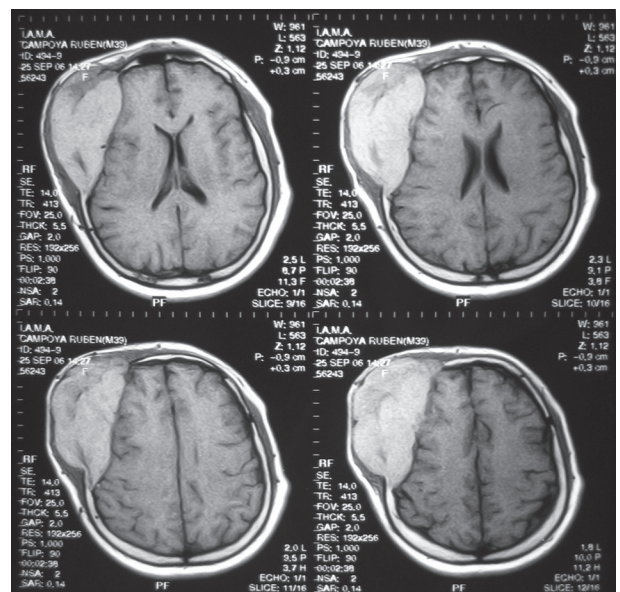
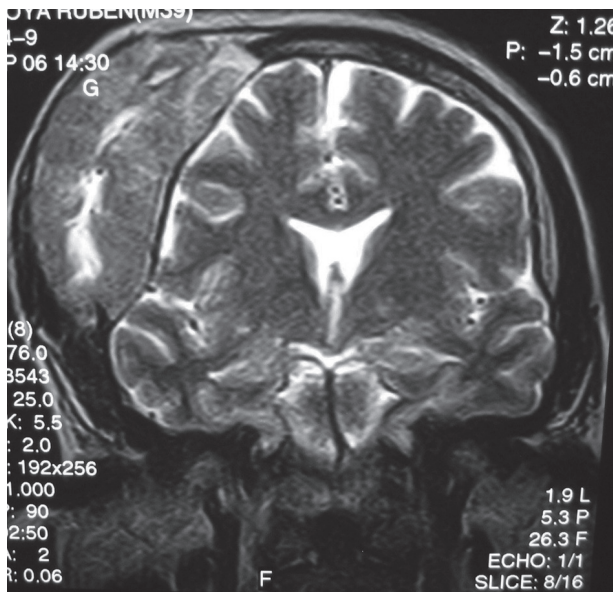
En el mismo se informó Plasmocitoma maduro óseo.

El estudio por nuestro Servicio no mostró ni aumento de células plasmáticas en médula ósea, ni

anemia ni componente monoclonal. Ausencia de otras lesiones óseas y función renal conservada.

Realizó tratamiento radiante con 3500 Gy con respuesta parcial.

Se completó tratamiento con 3 ciclos de VAD alcanzando remisión de enfermedad, que se mantiene a tres años de finalizado el tratamiento.



RNM, tumor de aprox. 80 x 60 mm